

上海中医药大学平顶山医院开启高质量发展系列培训 沪上医疗专家莅临交流讲学

□记者 魏应钦

本报讯 3月22日,上海中医药大学平顶山医院(平顶山市中医医院)高质量发展系列培训在中兴路院区多功能厅顺利开班。培训班邀请上海中医药大学4位专家进行了精彩的讲座。该院党委书记李德江出席开班仪式并致辞,副院长崔学军主持开班仪式,副院长王琛主持相关专题讲座。培训活动前,专家一行先后赴该院翠竹路院区和中兴路院区进行参观指导和交流。

当天上午,上海中医药大学附属曙光医院党委委员、曙光医院绩效管理办公室主任、研究员、硕士生导师江云,上

海中医药大学附属岳阳中西医结合医院医务处处长、主任医师、硕士生导师汤杰,上海中医药大学附属龙华医院脾胃病科内镜中心主任医师、硕士研究生导师柳涛,上海中医药大学附属岳阳中西医结合医院护理部总督导、主任护士、硕士生导师陆静波等专家首先莅临翠竹路院区进行参观指导。各位专家和院领导先后参观了门诊大厅、药房、急诊科、介入科及内科等,详细了解医院科室建设情况,并给予现场指导。参观过程中,专家们对新院区的环境和设备设施给予高度评价。随后,各位专家又来到中兴路院区,从医院发展、绩效考核、学科建设、人才培养以及教学科研等方面,与医院多个部门和科室负责

人展开交流指导。

在当天下午举行的上海中医药大学平顶山医院高质量发展系列培训开班仪式上,李德江对各位专家的到来表示热烈欢迎和衷心感谢。他强调,党的二十大报告中指出,高质量发展是全面建设社会主义现代化国家的首要任务。公立医院是医疗服务体系的主体,在满足人民群众日常就医需求中发挥着重要作用,而高质量发展是公立医院发展建设的主题和总基调。全院干部职工要学习贯彻新发展理念,以改革创新为动力,以学科、人才队伍和信息化建设为支撑,以医疗质量、医疗服务、医学教育、临床科研、医院管理提升为重点,强管理、强能力、强服务;努力工作,

把医院打造成医疗技术领先、医疗质量过硬、医疗服务高效、医院管理精细、群众满意度高的中医医院,推动医院整体进入高质量发展阶段,医疗服务和管理能力再上新台阶。

该院全体中层干部及科室业务骨干共150多人参加此次培训。4位专家分别围绕《绩效考核双驱动助力医院高质量发展》《提升中医内涵质量的必“优”之路》《消化内镜诊疗进行与专科建设》及《中医护理专科建设》等课题,结合实际,深入浅出地分享了医院管理和高质量发展以及学科领域的先进理念和前沿技术。聆听专家们的精彩授课后,与会人员纷纷表示,讲座内容具有很强的针对性和实用性,收获良多。

平顶山学院医学院学生献爱心 为患者捐赠衣物千余件

□记者 王春霞

本报讯 3月21日下午,平顶山学院爱心支援平顶山市第六人民医院捐赠衣物仪式在该校崇文校区举行,由该校医学院大学生捐赠的千余件衣物被装上一辆救护车,运往市六院。

作为我市唯一一家精神心理疾病

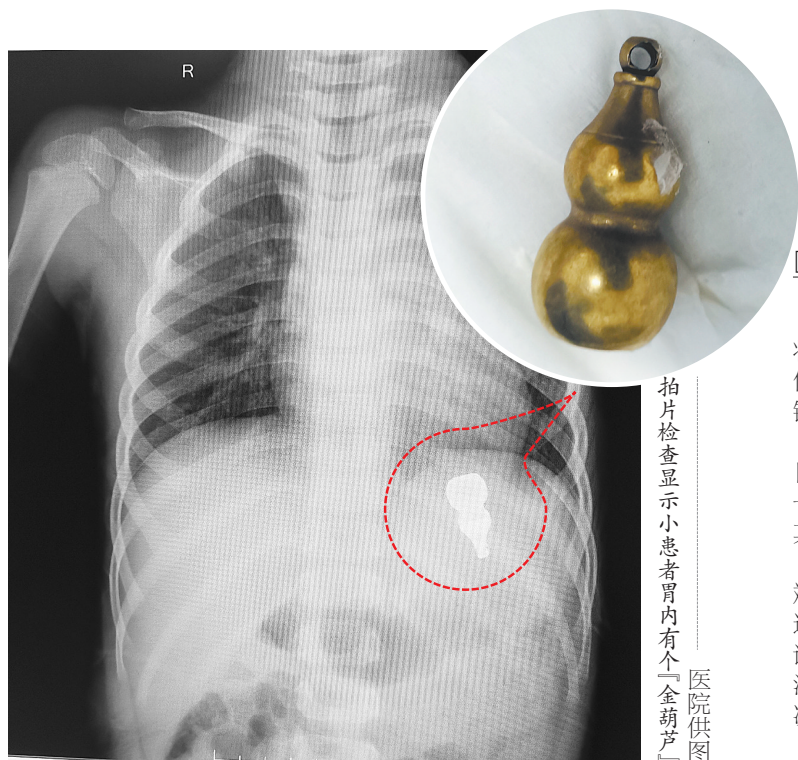
专科医院,市六院与平顶山学院是“医校共建单位”。平顶山学院医学院学生在市六院见习期间,发现一些长年入住该院的精神病患者和残疾托养人员缺少衣物,便萌发了为患者捐赠衣物的想法。恰逢3月学习雷锋活动月,该校医学院团委发出“捐赠衣物奉献爱心”的倡议后,青年学子纷纷行动起来。3月

16日,978名大学生共计捐赠衣物(鞋)1107件。随后,学生志愿者对捐赠衣物进行登记、分类、整理、分装。

3月21日下午,捐赠仪式现场,分装好的衣物堆成了小山。市六院有关领导对大学生们的爱心举动表达了谢意。随后,师生一起将衣物装上市六院的救护车。平顶山学院护理专业大三

学生孔铭雨说:“很高兴能参与这次捐赠活动。捐赠衣物的举动虽小,却能温暖人心,希望它不仅为患者送去物质上的关怀,更传递出精神上的慰藉。此次捐赠活动也让我学会了感恩。”

市六院副院长黄薇表示,感谢大学生们的爱心举动。这些捐赠的衣物将分发给院内缺少衣物的患者。



3岁儿童误食异物 内镜手术取出“金葫芦”

□记者 王春霞 通讯员 韩梦佳

本报讯 近日,郟县一名3岁幼童不慎将一枚“金葫芦”吞入腹中,所幸郟县妇幼保健院紧急施治,内镜室医生利用无痛胃镜成功将其从幼童胃内取出。

该院内镜室医师王静静介绍,3月20日晚8点,3岁的王宝玩耍时,不慎误食了一枚玩具“金葫芦”。家人发现后,急忙带其到郟县妇幼保健院急诊科就诊。

入院后,王静静与外科主治医师孙永斌会诊讨论,仔细询问患儿有无明显不适,考虑到王宝的安全,确认患儿符合急诊胃镜诊疗条件。但因患儿年龄较小,无法配合,且食管入口狭小,和家属沟通后决定为王宝实施无痛胃镜下异物取出术。

由于王宝是餐后就诊,内镜检查时胃腔见大量食物及液体残留,严重影响观察视野,增加了取异物的难度。医师在胃腔内轻柔地“打捞”,最终在胃内找到一枚长约2.5厘米的“金葫芦”,并成功取出,目前患儿已康复出院。

王静静介绍,儿童消化道异物目前首选小儿无痛胃镜取出处理。该院小儿无痛胃镜的开展,既缩短了取物时间,也最大限度地减轻了患儿的恐惧。

幼儿误食异物的情况并非个案,王静静提醒家长朋友,照护幼儿要特别注意,避免让幼儿玩一些容易吞食的小玩具。一旦儿童误吞异物,一定要第一时间送医院,接受正规救治,切忌耽误最佳治疗时间。

幼童咳嗽俩月不见好 竟是痰栓在作怪 市一院用儿童支气管镜“探肺”帮孩子畅快呼吸

□记者 王春霞

本报讯 3岁多幼童咳嗽两个多月,试过多种药物仍不见好,经支气管镜检查发现元凶竟是内生异物痰栓。近日,这名男童在市第一人民医院未来路院区儿科三病区诊治后,病愈出院。

3月7日,3岁4个月大的男孩泽泽(化名)在妈妈的陪同下来到市一院未来路院区儿科三病区就诊。与泽泽妈妈沟通后,儿科三病区主任刘卫红得知,泽泽已经咳嗽两个多月了,在诊所、乡镇卫生院、县医院辗转就诊,服用过

“肺力咳合剂、阿奇霉素干混悬剂、金振口服液、氯雷他定片”等多种药物,咳嗽仍没有明显好转。

随后,胸部CT检查发现,泽泽右肺下叶前内基底段局部显示不清伴远段肺组织代偿性肺气肿,考虑存在异物可能。刘卫红又详细追问泽泽妈妈,孩子两个多月前吃东西时是否发生过呛咳或者误食,但泽泽妈妈很肯定地说没有。科室团队一致讨论决定给泽泽进行支气管镜检查,一探究竟。

经充分的术前准备,在麻醉状态下,医生使用可弯曲电子支气管镜口

腔插入泽泽的气管,术中探查气管及双侧支气管,重点探查右肺基底段支气管,未见外来异物,可见内生黏痰,右下肺内侧基底段支气管开口可见分泌物附着,充分吸引后支气管开口通畅。

刘卫红解释说,通过支气管镜检查终于知道泽泽咳嗽两个多月造成肺气肿的元凶是痰栓,这是内生的异物,主要是坏死脱落的组织细胞、炎性细胞等像果冻一样附着在气管壁上,排不出去,导致孩子排气不畅,引发咳嗽。

经过支气管镜吸引清除痰栓后,泽泽咳嗽症状明显减轻,术后第三天胸部

CT复查未见明显异常,肺泡灌洗液培养结果提示流感嗜血杆菌感染。经过治疗后,泽泽不再咳嗽了,开心地跟着妈妈回家了。

刘卫红介绍,儿童支气管镜手术是通过电子镜直观观察气道病变的一种诊断和治疗手段,可在直视下做吸引、灌洗、活检、刷检、激光、电凝、冷冻、球囊扩张、取异物等操作。市一院儿科开展儿童支气管镜手术已近十年,拥有丰富的临床经验。该手术一般在全身麻醉下操作,可最大限度减轻患儿的恐惧,安全、无创、危险小。